





vet JOURNAL



MEDIADATEN: FORMATE & PREISE 2023



VETJOURNAL – DAS MAGAZIN DER ÖSTERREICHISCHEN TIERÄRZTINNEN UND TIERÄRZTE

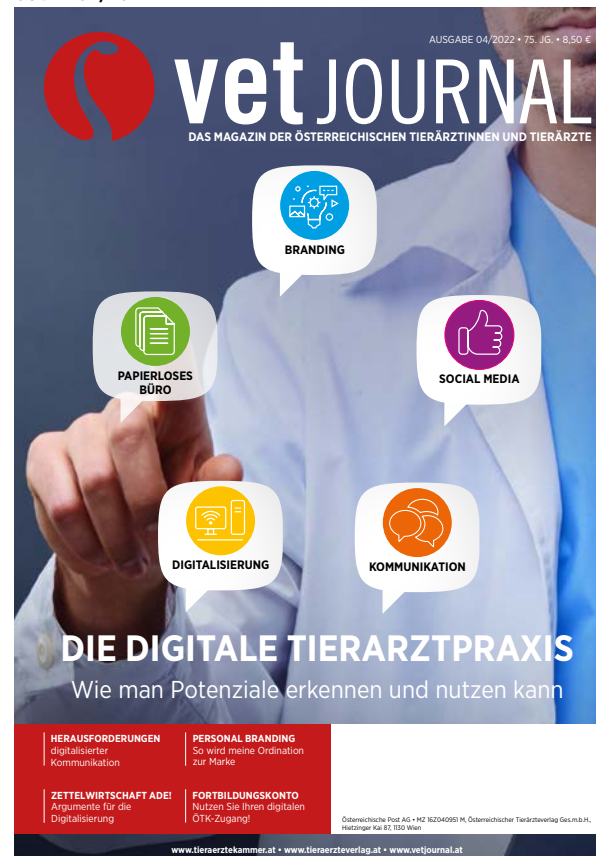Das Vetjournal ist ein anspruchsvolles Fachmedium von und für Tierärztinnen und Tierärzte.

Das Vetjournal hat ein klares Heftkonzept, elegantes Layout, unterhaltsame Rubriken aus der Tierwelt, gut recherchierte Magazingeschichten und zahlreiche Artikel für und aus der Tierarztpraxis.

COVER 02/2022



COVER 04/2022



COVER 09/2022



VETJOURNAL – DAS MAGAZIN DER ÖSTERREICHISCHEN TIERÄRZTINNEN UND TIERÄRZTE

Das frische und übersichtliche Layout transportiert die Botschaften unserer Kunden noch besser und präsentiert sie zielgerichtet der Tierärzteschaft.

FALLBERICHT 03/2022



Labrador-Retriever-Rüde „Chaplin“ war bei der Erstvorstellung knapp 17 Wochen alt.

PERSISTIERENDER RECHTER AORTENBOGEN BEI EINEM LABRADOR-RETRIEVER-RÜDEN

Der persistierende rechtsseitige Aortenbogen (PRAA) stellt die häufigste vaskuläre Ringanomalie bei Hunden dar. Hauptsymptome sind Würgen, Regurgitieren und retardiertes Wachstum. Bei jungen Tieren mit chronischem Regurgitieren sollte deshalb immer – neben möglichen ösophagealen Fremdkörpern, Strikturen oder einem angeborenen Megaösophagus – an diesen Erkrankungskomplex gedacht werden.

DR. MED. VET. MELANIE HUTTER



ARTIKEL 05/2022



Antibiotikaeinsatz bei Nutztieren. Jeder Tierarzt und jede Tierärztin weiß, dass sich eine Medikamentenreduktion durch Hygiene, optimierte Haltungsbedingungen und die entsprechende Betriebsführung gut umsetzen lässt.

ANTIBIOTIKA: JE SCHLECHTER DIE TIERHALTUNG, DESTO HÖHER DER MEDIKAMENTENEINSATZ BEI TIEREN

MAG. SILVIA STEFAN-GROMEN

Als Reaktion auf das große Risiko durch resistente Keime aufgrund hohen Antibiotikaeinsatzes legte die EU-Kommission kürzlich fest, dass die nationalen Strategiepläne der Gemeinsamen Agrarpolitik Maßnahmen zur Verringerung der Anwendung von Antibiotika beinhalten sollen. Außerdem wurden mit der Tierarzneimittelverordnung, die mit 28. Jänner 2022 in Kraft getreten ist, neue Beschränkungen für den Einsatz von Antibiotika in der Landwirtschaft und ein Verbot des Antibiotikaeinsatzes als Ausgleich für mangelnde Hygiene, unzulängliche Haltungsbedingungen und Pflege oder unzureichende Betriebsführung eingeführt. Wir sprachen mit Tierarzt Mag. med. vet. Fritz Kemetmüller,* Gemischtpraktiker aus Oberösterreich, über den Antibiotikaeinsatz bei Nutztieren.

ARTIKEL 09/2022




HUHN MIT HIRN

TIERÄRZTIN TANJA WARTER



Wenn die Vertrauensbasis passt, lässt sich ein Huhn leichter trainieren als beispielsweise eine Katze.

Wir wissen, dass Hühner durchaus schlau sind – aber neue Forschungsergebnisse zeigen nun: Der Spruch vom „dummen Huhn“ ist absolut ungerechtfertigt.



Als Haustiere für den Garten werden Hühner immer beliebter – ein nachvollziehbarer Trend, denn Hühner weisen viele interessante Eigenschaften: Sie legen Eier, sind unterhaltsam und interessant zu beobachten. Es gibt schüchternere und wagemutige Hühner, ruhige und solche, die permanent den Schnabel offen haben, neugierige und anhängliche Hühner und manche, die den Menschen sogar auf den Schoß flattern und gestreichelt werden wollen. Der Trend zum Schmushuhn ist auch in der tierärztlichen Praxis zu spüren – aber Hühner haben auch Köpfechen, weißt die österreichische Verhaltensbiologin Claudia Wascher, Associate Professor an der Anglia Ruskin University in Cambridge, Großbritannien.


Bistlang war Ihr Name in der Forschung mit Krähen und Gänsen verknüpft. Wie sind Sie denn nun aufs Huhn gekommen?

Mir geht es in meiner Arbeit immer um Sozialverhalten und Kognition oder um Sozialverhalten und Physiologie. Um ehrlich zu sein, bin ich grundsätzlich an spannenden Fragestellungen interessiert und nicht an speziellen Tierarten – aber während meiner Zeit in Grünau im Almtal hatten wir auch ein handaufgezogenes Huhn; ich dachte schon damals, dass Untersuchungen mit diesen Tieren hochinteressant wären. Und nun kam hier in England eine meiner Studentinnen mit der Idee, über Kognition bei Hühnern arbeiten zu wollen. Sie hatte Kontakt zu

VETJOURNAL – DAS MAGAZIN DER ÖSTERREICHISCHEN TIERÄRZTINNEN UND TIERÄRZTE

Feature Artikel und Fallberichte werden mit großzügigen Aufmachern präsentiert um Inhalte modern zu kommunizieren. Mit vielen Beispielen aus der Praxis z. B. Interviews mit TierärztInnen, PraktikerInnen, ForscherInnen, etc.

ARTIKEL 03/2022



Reisende Haustiere und die Vermittlung von Hunden und Katzen aus der Mittelmeerregion in andere europäische Länder begünstigen die Ausbreitung von bestimmten Ektoparasiten sowie Krankheitsregenen.

PARASITEN:

UPDATE ZUM ESCCAP-LEITFADEN FÜR KLEINTIERE ERSCHEINEN

Heimtierreisen in Europa haben einen Einfluss auf die gegenwärtige epidemiologische Entwicklung – dazu und zu anderen Themen ist aktuell ein Update des ESCCAP veröffentlicht worden. Eines steht fest: Die Bekämpfung von Ektoparasiten bei Hunden und Katzen wird künftig komplexer.

MAG. SILVIA STEFAN-GROMEN

ARTIKEL 07-08/2022



Prof. Andrea Ladinig, Dipl. ECPHM, ist die Leiterin der Universitätsklinik für Schweine an der Vetmeduni Vienna.

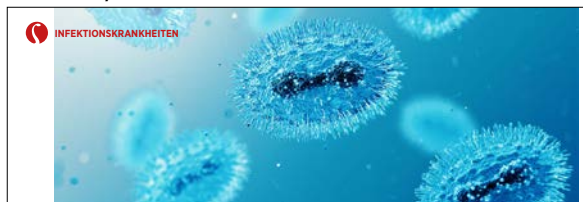
DIE AFRIKANISCHE SCHWEINEPEST – EINE SEUCHE IM VORMARSCH

DR. MED. VET. ELISABETH REINBACHER

Die Afrikanische Schweinepest breitet sich seit mehreren Jahren in Europa aus. Professorin Andrea Ladinig, Dipl. ECPHM, ist die Leiterin der Universitätsklinik für Schweine an der Vetmeduni Vienna und gab dem Vetjournal einen Überblick über die Erkrankung und die derzeitige Situation in Österreich.



ARTIKEL 09/2022



Infektionsversuche mit Labortieren zeigten bereits 1980, dass Affenpockenviren für einige heimische Nagetiere hochgradig pathogen sind.

FALL VON AFFENPOCKEN BEI EINEM HUND NACH KONTAKT MIT INFIZIERTEN MENSCHEN

UNIV.-PROF. DR. FRIEDRICH SCHMOLL, ECPHM
AGES – Österreichische Agentur für Gesundheit und Ernährungssicherheit GmbH

Eine Infektion von Tieren mit Affenpocken ist nach dem österreichischen Tierschutzgesetz anzeigepflichtig! In Frankreich wurde im August 2022 erstmals von einer Infektion eines Hundes durch seine infizierten Tierhalter berichtet (siehe Lancet: <https://bit.ly/3Ajzlp1>).

Im Juni 2022 erkrankte ein Hund in einem französischen Haushalt mit zwei Personen, die mit Affenpocken infiziert waren, an dieser Krankheit. Die Symptome: Pasteln im Abdominal- und Analbereich des Hundes; sie traten zwölf Tage nach Beginn der Symptome bei den Tierhaltern auf. Der Hund schlief mit diesen im selben Bett – mittels PCR wurden beim Hund eindeutig Affenpocken diagnostiziert. Die Affenpockenstämme der infizierten Tierhalter und des Hundes stimmten molekularbiologisch überein. Um eine Verbreitung des Virus auf andere Tiere zu verhindern, wurde der Hund isoliert gehalten. Affenpocken sind zoonotische Viren, die ihr Reservoir in der Regel in Wildtieren (besonders Nagetieren) in Afrika haben und gelegentlich zu Infektionen bei Menschen führen. Auch die Übertragung des Virus von Primaten (USA) und in Gefangenschaft gehaltenen Primaten (Europa) zum Menschen wurde bereits beschrieben. Das aktuell hohe Ausbruchsgeschehen ist geprägt durch die Übertragung infolge von engem Kontakt von Mensch zu Mensch; Tiere spielen im derzeitigen Infektionsgeschehen in Europa keine Rolle. Ein möglicher Eintrag in regionale Wildtierpopulationen könnte aber zu einem einzoonotischen Geschehen führen.

Infektionsversuche mit Labortieren zeigten bereits 1980, dass Affenpocken für einige heimische Nagetiere hochgradig pathogen sind. Zu den anfälligen Arten zählen Kaninchen und weiße Mäuse aller Altersgruppen. Klinische

Symptome sind Erkrankungen des Verdauungs- und respiratorischen Trakts, Fieber, Rhinitis, Konjunktivitis, pockenartige – über den Körper verteilte – Hautläsionen und Meningoenzephalitis. Nicht selten sterben die Tiere an der Infektion mit Affenpocken. Weiße Ratten, Meeresschweinchen und Goldhamster (*Mesocricetus auratus*) sind weniger anfällig und zeigen kaum Symptome. Das Virus konnte bei allen Labortieren im Blut und in den inneren Organen (Leber, Lunge, Milz, Niere) nachgewiesen werden. Die Blutgefäße der inneren Organe von Leber, Niere und Gehirn zeigten im Zusammenhang mit der Virusinfektion endotheliale Schädigungen. Das Risiko einer Übertragung von Affenpocken vom Menschen auf die heimische Tierwelt ist gegeben. Modelle über ein mögliches „Spill-over“ in die europäische Tierwelt wurden bereits erstellt. Eines der empfänglichsten Tiere wäre die Ratte (*Rattus norvegicus*) – über das mit Fäkalien angereicherte Abwasser könnten die Tiere mit dem Affenpockenvirus in Kontakt kommen. Im Abwasser konnte mittels molekularbiologischer Methoden bereits die DNA von Affenpockenviren nachgewiesen werden. Menschliche Abfälle/Fäkalien locken Füchse (*Vulpes vulpes*) und Waschbären (*Procyon lotor*) an, welche dadurch infiziert werden könnten.

WELCHE MASSNAHMEN MÜSSEN GETROFFEN WERDEN?

Der Kontakt zwischen infizierten Menschen und Heimtieren sollte unbedingt vermieden werden. Haustiere in betroffenen Haushalten sollten regelmäßig auf Hautläsionen und klinische Anzeichen einer Infektion (Anstieg der Körpertemperatur, respiratorische Symptome, Bindehautentzündungen, Husten, Niesen, Veränderungen

FAKTEN

ZIELGRUPPE:


Alle österreichischen TierärztInnen

AUFLAGE 4.400

Exemplare werden persönlich adressiert versendet


PRINT-AUSGABE

wird auch Online gestellt



ANZEIGEN: FORMATE & PREISE

01
U2, U3, U4 SEITEN




Format abfallend:
210 mm x 297 mm (A4)
(plus 3 mm Überfüller)

Satzspiegel:
180 mm x 263 mm

Euro 4.390,-

02
DOPPELSEITE



Format abfallend:
420 mm x 297 mm
(plus 3mm Überfüller)

Satzspiegel:
390 mm x 263 mm

Euro 6.490,-

03
1/1 SEITE




Format abfallend:
210 mm x 297 mm (A4)
(plus 3 mm Überfüller)

Satzspiegel:
180 mm x 263 mm

Euro 3.500,-

04
1/2 SEITE HOCH




Format abfallend:
102 mm x 297 mm
(plus 3 mm Überfüller)

Satzspiegel:
87 mm x 263 mm

Euro 2.500,-

05
1/2 SEITE QUER




Format abfallend:
210 mm x 148 mm
(plus 3 mm Überfüller)

Satzspiegel:
180 mm x 131 mm

Euro 2.500,-

06
1/3 SEITE HOCH




Format abfallend:
70 mm x 297 mm
(plus 3 mm Überfüller)

Satzspiegel:
55 mm x 263 mm

Euro 2.350,-

07
1/3 SEITE QUER




Format abfallend:
210 mm x 100 mm
(plus 3 mm Überfüller)

Satzspiegel:
180 mm x 83 mm

Euro 2.350,-

08
1/4 KASTEN HOCH




Format abfallend:
102 mm x 148 mm
(plus 3 mm Überfüller)

Satzspiegel:
87 mm x 131 mm

Euro 2.200,-

09
1/4 KASTEN QUER



Format abfallend:
210 mm x 69 mm
(plus 3 mm Überfüller)

Satzspiegel:
180 mm x 52 mm

Euro 2.200,-


Seitenformat: A4
210 mm x 297 mm
Satzspiegel:
180 mm x 263 mm

Alle Preise
zuzüglich 5 %
Werbeabgabe
+ 20 % MWST.
Preisberechnung
ohne Gewähr.

Ansprechpartner:
Günther Babun
T +43 660 411 42 13
babun@dolleisch.at

ADVERTORIAL: FORMATE & PREISE (UNTERNEHMENSPRÄSENTATIONEN oder PRODUKTBESCHREIBUNGEN)

01 DOPPELSEITE



Zeichen:
5600 inkl. Leerzeichen

2-3 Fotos + Logo:
300dpi

Euro 5.700,-

02 1/1 SEITE




Zeichen:
2800 inkl. Leerzeichen

1-2 Fotos + Logo:
300dpi

Euro 2.900,-

03 1/2 SEITE QUER




Zeichen:
1400 inkl. Leerzeichen

1 Foto + Logo:
300dpi

Euro 1.800,-

04 1/2 SEITE HOCH



Zeichen:
1400 inkl. Leerzeichen

1 Foto + Logo:
300dpi

Euro 1.800,-

KENNZEICHNUNG

Advertorials werden wie gehabt mit „Advertorial“ gekennzeichnet.

Wir bieten Ihnen gerne Grafikleistungen auf Anfrage an.

KLEINANZEIGEN-PREISE

01 1/8 SEITE

Format: 87,5 mm x 64 mm

Maximale Zeichenanzahl*:
421 Zeichen inkl. Leerzeichen

Euro 460,-

02 1/16 SEITE

Format: 87,5 mm x 32 mm

Maximale Zeichenanzahl*:
229 Zeichen inkl. Leerzeichen

Euro 310,-

03 1/32 SEITE

Format: 87,5 mm x 16 mm

Maximale Zeichenanzahl*:
137 Zeichen inkl. Leerzeichen

Euro 250,-

04 LOGOZUSCHLAG BEI KLEINANZEIGEN

Wir platzieren auch gerne Ihr Logo in Ihre Anzeige.

1/8 und 1/16 Seite:
Euro 70,-

Farbzuschlag: **Euro 70,-**


*Die Zeichenmenge erhalten Sie in Word in der Menüleiste unter „Extras“, Wörter zählen.
Alle Preise zuzüglich 5 % Werbeabgabe + 20 % MWST. Preisberechnung ohne Gewähr.

Ansprechpartner:
Günther Babun
T +43 660 411 42 13
babun@dolleisch.at

UMSCHLAG SONDERFORMATE:

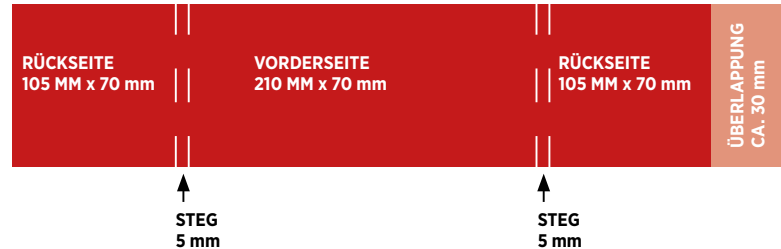ZUSÄTZLICHE SERVICES

01 BANDEROLE



Format abfallend:
460 mm x 70 mm
(plus 3 mm Überfüller)

Euro 3.690,-



Bei Buchung einer Banderole muss die U4 Seite in der selben Ausgabe gebucht werden.

01 VET MARKT:


1/4 Seite Euro 790,-

Maximale Zeichenanzahl*:
925 Zeichen inkl. Leerzeichen
1 Bild

02 VERÖFFENTLICHUNG VON PFLICHTTEXTEN:

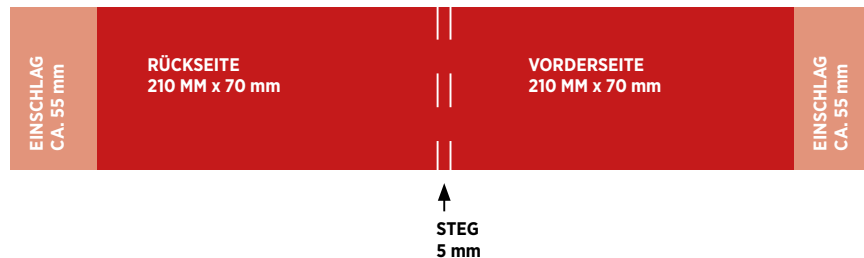
(Druckkostenbeitrag)
1/1 Seite Euro 440,-
1/2 Seite hoch/quer .. Euro 220,-
1/3 Seite quer Euro 143,-
1/4 Kasten Euro 110,-
1/8 Kasten Euro 55,-

02 ZANGENBANDEROLE



Format abfallend:
535 mm x 70 mm
(plus 3 mm Überfüller)

Euro 3.990,-



Bei Buchung einer Zangenbanderole müssen mindestens 2 Seiten (U4 + 1 Innenseite) in der selben Ausgabe gebucht werden.

03 BEILAGEN:

Bei Anlieferung in der Druckerei.
Preise für Gesamtauflage 4.400 Exemplare
inklusive Porto bis:

10 Gramm	Euro 2.630,-	Beilage an unbestimmter Stelle
20 Gramm	Euro 2.800,-	pro Tausend zusätzlich Euro 65,-
30 Gramm	Euro 2.970,-	Beilage an bestimmter Stelle
40 Gramm	Euro 3.150,-	pro Tausend zusätzlich Euro 88,-
50 Gramm	Euro 3.320,-	(Darüber hinaus auf Anfrage)
60 Gramm	Euro 3.490,-	
70 Gramm	Euro 3.660,-	

WEITERE SONDERFORMATE
wie Cover-Ecke, Tip-On-Cards, und Flappe Titelseite auf Anfrage: babun@dolleisch.at

Ansprechpartner:
Günther Babun
T +43 660 411 42 13
babun@dolleisch.at

WERBEBANNER AUF WWW.TIERAERZTEVERLAG.AT

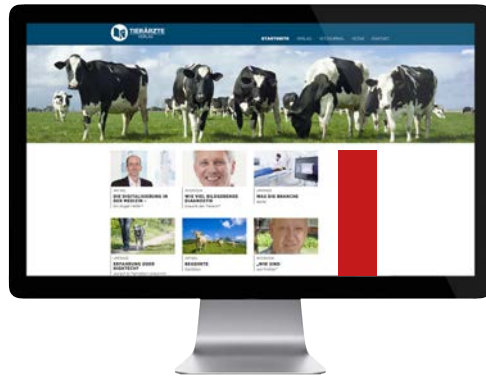01

STANDARD SKYSCRAPER



FORMAT:
120 x 600 px

Euro 470,- 1 Monat
Euro 810,- 2 Monate
Euro 1.090,- 3 Monate



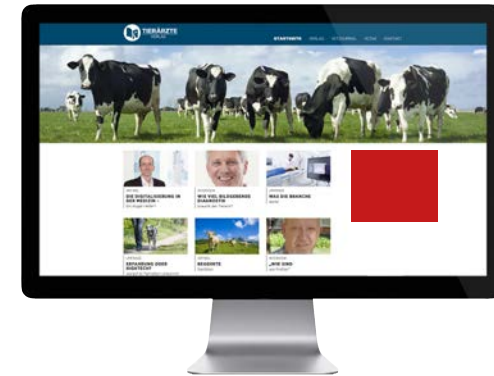02

STANDARD RECTANGLE



FORMAT:
180 x 150 px

Euro 150,- 1 Monat
Euro 260,- 2 Monate
Euro 350,- 3 Monate



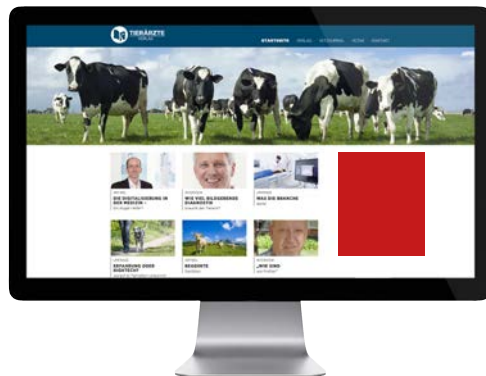03

MEDIUM RECTANGLE



FORMAT:
300 x 250 px

Euro 350,- 1 Monat
Euro 630,- 2 Monate
Euro 870,- 3 Monate



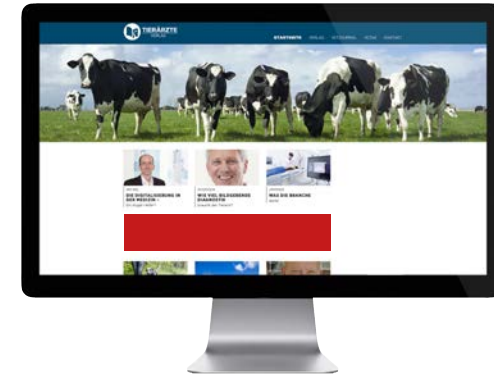04

SUPER BANNER



FORMAT:
728 x 90 px

Euro 350,- 1 Monat
Euro 630,- 2 Monate
Euro 870,- 3 Monate



Ansprechpartner:
Günther Babun
T +43 660 411 42 13
babun@dolleisch.at

PRODUKTION

01

DIGITALE DRUCKUNTERLAGEN UND DATENÜBERMITTLUNG:

Digitale Druckunterlagen als:

- CMYK PDF-Datei (keine Schmuckfarben)
Schriften eingebettet
- Druck Qualität, PDF/X-4, (PDF 1.3)
300 dpi Auflösung
- 3mm Überfüller bei abfallenden Anzeigen
- Anschnittgefährdete Elemente:
mind. 8 mm von Schnittkante

Anzeigen per E-Mail an:
babun@dolleisch.at

02

DRUCK UND FARBVERBINDLICHE PROOFS:

Druck: Bogenoffset, Kunstdruck,
4/4-fbg. Euroskala
Papier: Bilderdruck Matt, weiß, 100g
Rasterweite: 70er
Gesamtfarbauftrag: 320% bis maximal 360%
Farbverbindliche Proofs: zur Farbkontrolle
per Post oder Botendienst zu Händen Ihres
Betreuers.
Sonderwerbeformen: auf Anfrage

Genderhinweis: Im Sinne einer besseren Lesbarkeit der
Texte wurde entweder die männliche oder weibliche Form
von personenbezogenen Hauptwörtern gewählt. Dies
impliziert keinesfalls eine Benachteiligung des jeweils
anderen Geschlechts. Frauen und Männer mögen sich von
den Inhalten gleichermaßen angesprochen fühlen.

03

DRUCKUNTERLAGENSCHLUSS UND STORNIERUNG:

14 Werktage vor Erscheinungstermin.
Stornos können bis 4 Wochen vor dem
Erscheinungstermin angenommen werden.

Bei kurzfristigen Stornierungen besteht die volle
Zahlungsverpflichtung im Ausmaß des erteilten
Auftrags.

04

TIP-ON-CARDS- UND BEILAGENANLIEFERUNG:

Die Anlieferung von Tip-on-Cards und Beilagen
muss mindestens 21 Werktag e vor dem
Erscheinungstermin erfolgen.

Die Drucksorten müssen mit entsprechenden
Palettenzetteln (Vetjournal Ausgabennummer)
versehen sein.

05

ANZEIGENBEWIRTSCHAFTUNG:

Dolleisch Media GmbH

Bahnallee 26
A - 2120 Wolkersdorf
T +43 2245 82032
verlagsbuero@dolleisch.at

06

ZAHLUNGS- UND GESCHÄFTSBEDINGUNGEN:

Alle Preise gelten ab 1. Jänner 2023 bis auf
Widerruf und verstehen sich exklusive aller
gesetzlichen Steuern.
Es gelten die Allgemeinen Geschäftsbedingungen,
die jederzeit auf unserer Website ersichtlich sind:
www.tieraerzteverlag.at

07

IMPRESSUM:

Medieninhaber/Verleger:

Österreichischer Tierärzteverlag Ges.m.b.H
1130 Wien, Hietzinger Kai 87

Herausgeber:

Österreichische Tierärztekammer
1130 Wien, Hietzinger Kai 87

Geschäftsführerin Verlag:

Mag. Silvia Stefan-Gromen

Geschäftsführerin Servicecenter:

Mag. Nicole Hafner-Kragl

Chefredakteur:

Mag. Kurt Frühwirth

Redaktionsleitung:

Mag. Silvia Stefan-Gromen
silvia.gromen@tieraerzteverlag.at

Anzeigenverkauf:

Dolleisch Media GmbH
Günther Babun
babun@dolleisch.at

Jahresabo:

Inland EUR 79,50, Ausland EUR 89,90,
Studentenabo EUR 30,50 (alle Preise inkl.
Versandkosten); Mitglieder der ÖTK erhalten
das Vetjournal gratis.



ÖSTERREICHISCHER TIERÄRZTEVERLAG

Hietzinger Kai 87, 1130 Wien

T: +43 1 512 30 78

F: +43 1 512 14 70

www.tieraerzteverlag.at



Österreichische
Tierärztekammer



ÖSTERREICHISCHE TIERÄRZTEKAMMER

Hietzinger Kai 87, 1130 Wien

T: +43 1 512 17 66

F: +43 1 512 14 70

www.tieraerztekammer.at